Schulter SPEZIAL

OUCC
ORTHOPÄDIE & UNFALLCHIRURGIE
CHIEMGAU . BERCHTESGADENER LAND

Ausgabe 2025

Bob- und Schlittenverband für Deutschland

DSV® DEUTSCHER SKIVERBAND

OUCC
ORTHOPÄDIE & UNFALLCHIRURGIE
CHIEMGAU . BERCHTESGADENER LAND

Schulter SPEZIAL

Editorial	3
Anatomie der Schulter	4/5
Das Impingementsyndrom	6/7
Nachbehandlung nach arthroskopischen Eingriffen im subacromialen Raum	8
Die Kalkschulter	9
Was tun, wenn die Schulter einfriert?	10/11
Was ist eigentlich der gefürchtete Riss der Rotatorenmanschette?	12
Nachbehandlung nach Rotatorenmanschettenrekonstruktion	13
Rotatorenmanschettenrekonstruktion mit knochensparenden Soft-Ankern	14/15
Moderne Schulterendoprothetik	16/17
Nachbehandlung nach anatomischer Schulterprothese	18
Nachbehandlung nach inverser Schulterprothese	19
Die inverse Schulterprothese das Schultergelenk mal andersherum	20/21
Vorträge von Dr. Markus Lorenz „Internationales Symposium Sportmedizin Lissabon 2017“	22
Wussten Sie dass...?	23
Verletzung des Schultergelenkes	24
Interview mit Dr. med Markus Lorenz	25
Die instabile Schulter	26/27
Operationsmethoden bei der instabilen Schulter	28/29
Nachbehandlung nach schulterstabilisierenden Operationen	30
Die Verletzung des Schultereckgelenkes	31
Schulter Training	32/33
Die Ärzte der OUCC	34/35

IMPRESSUM:

HERAUSGEBER DIESER INFOZEITUNG:

Gemeinschaftspraxis OUCC Part mbB · Stadtplatz 31 · 83278 Traunstein.

REDAKTIONELL VERANTWORTLICHE ANSPRECHPARTNER:

Dr. med. Markus Lorenz · Stadtplatz 31 · 83278 Traunstein · Tel.: 08 61 / 35 34 · Fax: 08 61/ 35 09 · info@oucc.de // www.oucc.de

RECHTLICHE HINWEISE:

Inhalt und Struktur dieser Praxiszeitung sind urheberrechtlich geschützt. Vervielfältigung oder gewerbliche Nutzung der bereitgehaltenen Inhalte, insbesondere der Verwendung von Texten, Bildern oder Teile dieser, bedürfen der vorherigen, schriftlichen Zustimmung des Rechteinhabers.

Sehr geehrte Leser/-innen und Patienten/-innen!

Probleme rund um das Schultergelenk zählen in der täglichen orthopädischen Praxis zu den häufigsten Krankheitsbildern.

Die medizinische Entwicklung speziell in der Behandlung von Schulterkrankungen war in den letzten 20 Jahren rasant. Die intensive medizinische Forschung auf diesem Gebiet hat wesentlich zu einem verbesserten Verständnis der differenzierten Krankheitsbilder beigetragen. Insbesondere die Fortschritte auf dem Gebiet der minimal-invasiven Chirurgie („Schlüssellochchirurgie“) und der stetigen Fortentwicklung der Implantate für den künstlichen Gelenkersatz haben die Behandlungsergebnisse für den Patienten enorm verbessert.

Wir möchten Ihnen mit diesem Themenheft die wichtigsten Krankheitsbilder eines der komplexesten Gelenke des Menschen, deren Ursachen und nicht-operativen und operativen Behandlungsmöglichkeiten darstellen.

Für Fragen stehen Ihnen alle Ärzte der OUCC im Rahmen der Sprechstunde gerne zur Verfügung.

Wir wünschen Ihnen viel Spaß beim Lesen

Ihr
Dr. med. Markus Lorenz
& Dr. med. Christoph Thussbas

Die Anatomie der **SCHULTER**

Unsere Vorfahren, die noch von Baum zu Baum schwingen und auf allen Vieren laufen mussten, haben uns ein Wunderwerk der Natur hinterlassen. Ob in Freizeit, Sport und Beruf sind erstaunliche Leistungen auf Grund des komplexen Zusammenspiels des vorwiegend durch Muskel und Bänder geführten Gelenkes möglich.

Das Schultergelenk ist das Gelenk mit dem größten Bewegungsradius des Menschen. Damit dieses große Bewegungsausmaß erreicht werden kann, müssen bestimmte anatomische Voraussetzungen vorliegen, die das komplexe Zusammenspiel von verschiedenen Gelenkanteilen, Muskeln und Bändern ermöglichen.

Die verschiedenen Knochen

Nicht nur das eigentliche Schultergelenk ermöglicht es uns, den Arm zu bewegen, sondern der gesamte Schultergürtel. Dazu gehören das Schlüsselbein (Klavikula) und das Schulterblatt (Skapula). Das Schlüsselbein ist ein leicht s-förmig geschwungener Knochen, der das Schulterblatt mit dem Brustbein (Sternum) verbindet. Das Gelenk zwischen Schlüssel- und Brustbein, das innere Schlüsselbein- oder auch Sternoklavikulargelenk, bildet die einzige knöcherne Verbindung zwischen Schulter und Rumpf. Es ermöglicht Bewegungen in drei verschiedene Richtungen, die Vor- und Rückwärtsbewegungen des Schlüsselbeins werden von Bändern eingeschränkt. Das Schulterblatt ist ein platter, dreieckiger Knochen, an dessen Hinterseite sich als eine Art Verstärkung die Schulterblattgräte erhebt. Sie endet seitlich in der Schulterecke, die über das äußere Schlüsselbeingelenk („Schulter-Eck-Gelenk oder Akromioklavikulargelenk“) mit dem Schlüsselbein gelenkig verbunden ist. Das Schulterblatt weist eine seitliche Verdickung auf, in welcher die flache Pfanne des Schultergelenks eingebettet ist. Daneben entspringt der hakenförmige Rabenschnabelfortsatz. Zwischen diesem und der Schulterecke verläuft ein kräftiges Band, das die Bewegung im Schultergelenk begrenzt.
Der Abschnitt zwischen Schulterblatt (Skapula) und Oberarmknochen (Humerus) ist das eigentliche Schultergelenk (Skapulohumeralgelenk). Es lässt den weiten Bewegungsspielraum des Armes zu, weil der relativ große Kopf des Oberarmknochens nur zu einem Drittel in der Schulterkapsel sitzt.

Muskeln, Bänder und Sehnen

Die Kapsel wird im Innern durch Bänder (Ligamente) und einen halbmondförmigen Knorpel (Labrum) verstärkt. Zusätzlich gewährleisten umliegende Muskeln und Sehnen die Stabilität des Gelenkes.
Dieser innere Muskel-Sehnenmantel besteht aus verschiedenen Sehnen und bildet eine Manschette um den Oberarmkopf (Rotatorenmanschette) und ist wesentlich nicht nur an der Stabilität, sondern auch an der Kraftentfaltung des Schultergelenkes beteiligt. Zwischen dem Muskel-Sehnen-Mantel der Rotatorenmanschette und dem knöchernen Schulterdach befindet sich eine wichtige Gleitschicht, der sogenannte „Schleimbeutel“, der für häufige Schmerzprobleme der Schulter verantwortlich ist. Durch eine Lücke zwischen den Sehnen der Rotatorenmanschette tritt die lange Bizepssehne in das Schultergelenk ein und wird beim Eintritt am Oberarmkopf um ca. 90 Grad umgelenkt. Diese Umlenkung ist ein Ergebnis der Evolution als wir Menschen uns das aufrechte Gehen angewöhnt haben. Als wir noch auf allen Vieren gingen war die Bedeutung der Bizepssehne als Stabilisator beim Abstützen des Armes noch wesentlich wichtiger.

Am gesamten Schultergürtel sind dann noch viele andere Muskelgruppen - z.B. der von außen in der Regel gut sichtbare Delta-und Trapezius-Muskel - an der Bewegung und Kraft beteiligt.

KINETEC SCHULTER

Passive Schulter-bewegungsmaschine

Für die Nachbehandlung nach Schulteroperationen

- Schnelle Rehabilitation nach Schulteroperationen
- Höchstmaß an therapeutischer Effektivität
- Maximaler Patientenkomfort

Sie finden uns in: **Berchtesgaden, Bad Reichenhall, Freilassing, Traunstein und Trostberg**

info@bergasana.de
www.bergasana.de

bergasana
Ihr Sanitätshaus

DAS IMPINGEMENT SYNDROM

Die häufigste Ursache für **SCHULTER SCHMERZEN**

Wenn der Gleitraum zwischen Oberarmkopf und Schulterdach schmerzhaft eingeengt ist.

Typischerweise sind davon der Schleimbeutel unter dem Schulterdach und die Sehnen der Rotatorenmanschette betroffen. Diese Sehnen haben vielfältige Aufgaben. Zum einen ermöglichen sie den großen Bewegungsradius, die der Mensch mit seinen Armen ausführen kann. Außerdem halten sie den Oberarmkopf in der Pfanne. Wird der fein abgestimmte Bewegungsablauf im Schultergelenk durch Verschleiß, Ent-

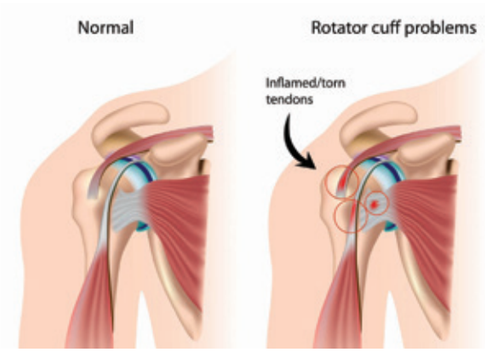

zündung oder gar einen Sehnenriss gestört, drückt der kugelige Oberarmkopf stärker gegen das Schulterdach. Zusätzlich kann der Gleitraum der Sehnen knöchern eingeengt werden. Daraus resultierende Reizungen oder Schädigungen fasst man unter dem Begriff „Impingement-Syndrom“ zusammen.

Die Enge in der Schulter geht mit großen Schmerzen einher. Diese strahlen oft bis in den Oberarm hinein. Typischerweise treten die Schmerzen bei Über-Kopf-Bewegung und Belastung und je nach Ausmaß der Entzündung von Schleimbeutel und Sehnen auch nachts verstärkt auf.

Um das Impingement-Syndrom zu diagnostizieren machen wir uns zunächst im Gespräch und durch genaue Untersuchung der Schulter ein Bild von der Erkrankung und ihren Ursachen. In einer Ultraschalluntersuchung werden die Sehnen der Rotatorenmanschette, die lange Bizepssehne und der Schleimbeutel unter dem Schulterdach in Augenschein genommen. Eine Röntgenaufnahme zeigt die knöchernen Veränderungen in der Schulter. Darüber hinaus kann eine Kernspintomographie notwendig sein, die noch genauere Informationen über den Zustand des Schultergelenkes liefern kann.
Die Therapiemaßnahmen beim Impingement-Syndrom reichen von der Gabe von Schmerzmitteln über physiotherapeutische Maßnahmen bis hin zur Operation.
Zunächst steht die Linderung der oft unerträglichen Schmerzen im Vordergrund. Dafür kommen Schmerzmittel und Injektionen unter das Schulterdach in Frage. Eine begleitende krankengymnastische Therapie und Kälteanwendungen sind ebenfalls Erfolg versprechend.
Weitere Therapiemöglichkeiten sind schmerzstillende Elektrotherapie (beispielsweise TENS), Magnetfeldtherapie oder die Stoßwellentherapie (z.B. bei Verkalkungen der Sehnen der Rotatorenmanschette)

Sollten diese nicht-operativen Therapiemaßnahmen keinen Erfolg haben, kann die Operation notwendig sein. Diese Operation wird von uns als schonende so genannte „minimal-invasive“ Schlüssellochoperation (Arthroskopie) durchgeführt. Bei der Operation wird durch ein Arthroskop – das ist ein langes schmales Rohr – das Schultergelenk von innen inspiziert. Stellt der Arzt dabei fest, dass sich am Rand des Schulterdaches ein knöcherner Wulst gebildet hat, wird er diesen mit einer kleinen Fräse abtragen und den Knochen glätten, damit die Sehnen unter dem Schulterdach wieder genügend Platz zum Gleiten haben. Der entzündete und dadurch verdickte Schleimbeutel wird dabei mit entfernt. Dieser bildet sich über Wochen als neue Gleitschicht wieder. Wird bei der Arthroskopie ein Riss in einer der Sehnen oder ein Kalkherd entdeckt, werden auch diese in arthroskopischer Technik mit behandelt.

Nachbehandlung nach ARTHROSKOPISCHEN EINGRIFFEN IM SUBACROMIALEN RAUM

OP-Tag

- Gilchrist-Verband wird im OP angelegt
- Sanfte Kälteanwendung (Kältekompressen/Cryo-Cuff)

1.-7. Tag

- Verbandswechsel/Redon-Zug
- Aktive Bewegungsübungen der Hand-Finger-Ellbogengelenke
- Bewegungsübungen assistiv/aktiv im Schultergelenk bis Schmerzgrenze in allen Bewegungsrichtungen (Anleitung zum Pendeln max. 0,5 kg, Abduktion in Scapulaebene, „Wallwalking“ od.Flexion mit Unterstützung des gesunden Armes ggf. mit Stab)
- Gilchrist-Verband bis zum Nachlassen des postoperativen Schmerzes
- Beginn der ambulanten Physiotherapie (Krankengymnastik) 2x wöchentlich
- Schulen der intra- und intermuskulären Koordination(neurophys.Technik)
- Kräftigen der schulterumgebenden Muskulatur, Aktivierung Rotatorenmanschette, Scapulamobilisierung + Stabilisierung
- Mobilisation Humeruskopf (caudal, caudodorsal)
- Haltungsschule, Korrektur der Ausweichbewegungen, BWS-Aufrichtung
- Physiotherapeut/-in erstellt dem Patienten ein individuelles Übungsprogramm!

6.–12. Postoperative Woche

- Volle Funktion des Schultergelenkes sollte erreicht sein
- Fortsetzung des Muskelaufbaus bis 12 Wochen postoperativ notwendig
- Überkopfsport frühestens nach 3 Monaten bei freier Funktion

DIE KALKSCHULTER

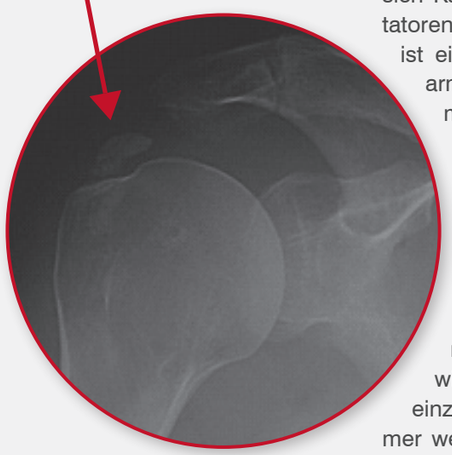

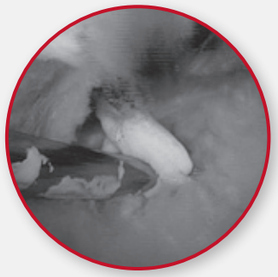

Nicht gebrauchsbedingter Verschleiß, sondern eine Störung des Sehnenstoffwechsels ist verantwortlich für das Entstehen einer Kalkschulter, auch „Tendinosis calcarea“ genannt. Dabei lagert sich Kalk in den Sehnen der so genannten Rotatorenmanschette ab. Die Rotatorenmanschette ist ein Muskel-/Sehnenmantel, der den Oberarmkopf umgibt und diesen u.a. gemeinsam mit anderen Muskeln und Bändern stabilisiert. Durch Anspreizen des Oberarms an den Körper oder Höhertreten des Oberarmkopfes wird der Druck auf die Sehne erhöht – dadurch kommt es zu einer Minderdurchblutung des Sehnengewebes und schließlich zu einer Störung des Stoffwechsels, in deren Verlauf Sehnengewebe in Faserknorpel umgewandelt wird. Und Knorpel hat die Eigenschaft, Kalk einzulagern. Die Kalkdepots dehnen sich immer weiter aus und führen dazu, dass sich die Sehne an dieser Stelle verdickt. Wenn man den Arm hoch hebt, kann es passieren, dass die verdickte Sehne eingeklemmt wird (Impingement-Syndrom); oder es entwickelt sich eine Schleimbeutelentzündung (Bursitis subakromialis). Typische Anzeichen dafür sind heftige Schmerzschübe, vor allem in der Nacht. Tätigkeiten über Kopf wie Wäscheaufhängen oder Fensterputzen können extrem schmerzhaft sein.

Die Kalkschulter ist erkennbar durch Röntgen und der Sonographie. Die Kernspintomographie kann ggf. notwendig sein um das genaue Ausmaß zu beurteilen.

Manchmal kann es zu einer – allerdings mit großen Schmerzen verbundenen – Spontanheilung kommen. Bricht der Kalkherd auf und entleert sich in den Schleimbeutel, so dass sich die Schleimbeutelflüssigkeit mit dem Kalk vermischt, kommt es zu einer nicht eitrigen Entzündung. Diese führt zu einer vermehrten Durchblutung, und es werden vermehrt Fresszellen in die Sehne gespült, die den Kalk abräumen. Nach abgeschlossener „Reparatur“, bei der nicht nur der Kalk beseitigt, sondern auch neues Faser- beziehungsweise Sehnengewebe aufgebaut wird, ist die Sehne wieder intakt und funktionsfähig.

Da eine spontane Heilung der Kalkschulter jedoch nicht zeitlich vorhersehbar ist, sollten zunächst konservative Behandlungsmaßnahmen mit Cortison-Infiltrationen, physikalischer Therapie und Physiotherapie und die Stoßwellentherapie (ESWT) versucht werden, die in ca. 70 Prozent aller Fälle eine Schmerzreduzierung oder

Schmerzfreiheit bewirken kann. Im niederenergetischen Bereich wird die ESWT von Orthopäden seit 1992 im Rahmen der Schmerztherapie – vor allem bei Überlastungsbeschwerden am Bewegungsapparat - eingesetzt. Körperzellen reagieren auf Stoßwellen und aktivieren körpereigene Reparaturzellen. Werden Kalkablagerungen mit Stoßwellen behandelt, führen diese zu einer Auflockerung des Kalkdepots. So genannte Fresszellen sorgen für den Abtransport der gelösten Kalksplitter – sprich, der Körper entsorgt diese selbst. Wenn die genannten nicht-operativen Maßnahmen nicht zur Beschwerdefreiheit führen, kann das Kalkdepot mit einem minimal-invasiven operativen Eingriff durch das „Schlüsselloch“ (Arthroskopie) entfernt werden. Dies führt in aller Regel zur andauernden Beschwerdefreiheit.

Was tun, WENN DIE SCHULTER EINFRIERT?

Wenn das Schultergelenk seine Beweglichkeit einbüßt, spricht man von einer **FROZEN SHOULDER** oder auch **SCHULTERSTEIFE**. Der Betroffene ist zunächst bei Drehbewegungen (Rotationen) und Abspreizungen (Abduktionen) eingeschränkt.

Was genau diese Störung hervorruft, ist nicht bekannt. Es kann davon ausgegangen werden, dass lange Phasen der Ruhigstellung, Diabetes mellitus, Schilddrüsen- und Lungenerkrankungen, Erkrankungen der Halswirbelsäule und gelegentlich auch Bagatellunfälle eine Schultersteife auslösen können.

Die Schultersteife verläuft in **DREI PHASEN.**

Der Betroffene verspürt starke Schmerzen in der Schulter. Ursache ist eine starke Entzündung der Gelenkkapsel (Synovialitis). Die Phase kann bis zu neun Monaten andauern.

In der zweiten Phase, die vier bis 12 Monate währen kann, versteift das Gelenk. Die Schmerzen lassen dabei deutlich nach, so dass die Patienten in aller Regel nur noch über die Bewegungseinschränkung klagen. Die Gelenkkapsel schrumpft und zwischen Schulterblatt und Rotatorenmanschette (das ist der Muskelstrang des Schultergelenkes, der aus den Oberarmdrehmuskeln besteht) finden sich häufig Verwachsungen und Verklebungen.

Während der Schmerzlosigkeit können die Patienten ihre Beweglichkeit zurück gewinnen. Diese „Auftauphase“ kann 3 bis 6 Monate in Anspruch nehmen.

Gezielte Krankengymnastik z.B. intensiv im Rahmen einer Reha-Maßnahme kann diese Spontanheilung des Schultergelenkes unterstützen. Gegen die Schmerzen in der ersten Phase helfen lokale und sytemische Therapieverfahren wie entzündungshemmende Medikamente oder Injektionen. In der zweiten Phase ist es häufig sinnvoll den Krankheitsverlauf durch eine arthroskopische Operation –Schlüssellochoperation- abzukürzen. Dabei können die Verwachsungen entfernt werden und die vernarbte Gelenkkapsel durchtrennt werden. Anschließend muss das Gelenk, daß durch die Operation wieder beweglich geworden ist, sofort bewegt werden. Dies ist eine erfolgreiche Operationsmethode, um die Beweglichkeit des Schultergelenkes rasch wieder herzustellen.

Was ist eigentlich...

DER GEFÜRCHTETE RISS DER ROTATORENMANSCHETTE?

Der Riss der Rotatorenmanschette ist eine Erkrankung, die sich, wie auch die Kalkschulter, unter dem Schulterdach abspielt. Sie führt dort zu einer Schwellung und Entzündung des Schleimbeutels. Dadurch entstehen massive Schmerzen und rasch zunehmende Bewegungseinschränkungen der Schulter.

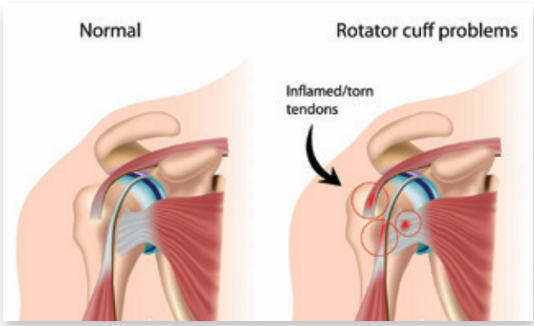

Abnutzungsbedingte Veränderungen der Sehnen bilden den Nährboden für einen Riss in der Rotatorenmanschette. Der kritische Punkt liegt etwa ein Zentimeter entfernt vom Sehnenansatz am Oberarmknochen. Dort kann der fortlaufende Verschleiß – zu dem es im Laufe der Jahre fast zwangsläufig kommt – zu einem Sehnenriss führen, nicht selten nach einem geringfügigen Unfall oder einer größeren Belastung. Fast immer ist dabei die Supraspinatussehne betroffen.
Durch die daraus resultierende Schwellung und Schleimbeutelentzündung entstehen quälende Nachtschmerzen- die Bewegungsfähigkeit leidet, es resultiert ein Engpass unter dem Schulterdach.

Neben den typischen Schmerzen ist der Kraftverlust insbesondere für die Arm-Abspreizung und -Außendrehung das Hauptsymptom des Rotatorenmanschettenrisses. Oft kann der Arm auch nicht in abgespreizter Position gehalten werden, sondern fällt herunter. Über diese klinisch untersuchten Symptome hinaus können eine Ultraschalluntersuchung oder eine Kernspintomographie dazu dienen, einen Sehnenriss noch exakter nachzuweisen.
Die meist notwendige Operation, bei der die gerissene Sehne genäht wird, zeigt im allgemeinen bessere Ergebnisse als ein konservatives (nicht-operatives Vorgehen). Zumal die bei uns verwendete arthroskopische Nahttechnik im Gegensatz zur offenen Technik die Rehabilitationsphase erheblich verkürzt und erleichtert. Die konservative Therapie mit Krankengymnastik, Spritzen oder Medikamenten kann jedoch bei älteren Patienten mit geringen Beschwerden und guter Beweglichkeit der Schulter auch mal eine sinnvolle Alternative sein.

Bei der bei uns regelmäßig durchgeführten arthroskopischen Operation wird die gerissene Sehne mit Fadenankern wieder am Oberarmkopfknochen fixiert.

Dabei wird der Raum unter dem Schulterdach meistens zusätzlich erweitert. Die Erfolgsrate für diese Operation liegt zwischen 75 und 95 Prozent.

Die klinischen Ergebnisse, das heißt Wiederherstellung von Funktion und Schmerzreduktion, sind meist hervorragend.

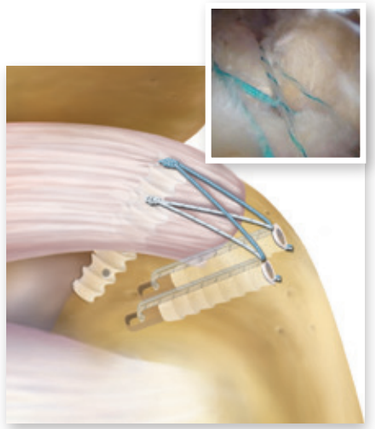

Mit freundlicher Genehmigung der Firma Arthrex.

Nachbehandlung nach ROTATORENMANSCHETTENREKONSTRUKTION

OP-Tag

- Sanfte Kälteanwendung (Kältekompressen/Cryo-Cuff)
- Anlegen des Abduktionskissen

1.-7. Tag

- Verbandswechsel/Redon-Zug
- Einweisung des Patienten in Alltagsaktivitäten (An-/Ablegen des Kissens, Waschen, Ankleiden). Anleitung zu assistierten Bewegungsübungen unter Zuhilfenahme des gesunden Arms.
- Aktive Bewegungsübungen der Hand-Finger-Ellbogengelenke (Cave: keine endgradige Streckung im Ellbogen bei Tenodese der langen Bizepssehne)
- Funktionelle Lagerung auf Thoraxabduktionskissen Tag und Nacht.
- Assistiv-aktive Bewegungsübungen in Skapulaebene frei bis Schmerzgrenze (Abduktion glenohumeral bis 90 Grad, Elevation frei, Rotation bis Schmerzgrenze, Flexion mit Unterstützung des gesunden Armes)
- Die Physiotherapie erfolgt 1 bis 2 mal täglich während der stationären Behandlung (befundabhängig), 1 bis 2 mal pro Woche ambulant. Einweisung des Patienten in die Motorbewegungsschiene (CPM) mit bis zu 5 Behandlungseinheiten täglich a`30 min. Einstellung der CPM-Schiene individuell befundabhängig und beschwerdeorientiert. (Verordnung bis 4. postoperative Woche)

3.–6. Postoperative Woche

- Erreichen des freien Bewegungsausmaßes, manuelle Therapie, submaximale isometrisch zentrierende Beübung, Beginn mit Training der Schulterblatt- und oberen BWS-Muskulatur.
- Ab 6. postoperative Woche: Das Abduktionskissen kann zunehmend weggelassen werden und der Arm zunehmend in den Alltag einbezogen werden.
- PHYSIOTHERAPIE: wie bisher
- Der/die PhysiotherapeutIn erstellt dem Patienten ein individuelles Übungsprogramm

6.–12. Postoperative Woche

- Beginn ambulante/stationäre Rehabilitation
- aktive Bewegungsübungen des Schultergelenkes in allen Bewegungsrich tungen ohne Einschränkung und unter Berücksichtigung der Schmerzgrenze, Querfriktionen erlaubt, mit Ausnahme der operierten Strukturen! Kräftigung der Schultermuskulatur (z.B. PNF, Isometrie, Thera-Band, etc.) dynamisch-zentrierende Beübung, Leichtes Krafttraining: Oberkörperergometer, Zugapparate, etc., Elektrotherapie, Wärmeanwendungen, Rotatorenkräftigung, Training der Skapularotatoren, Propriozeptionstraining
- Bewegungsbäder sind erlaubt.
- Auch bei freier Beweglichkeit keine forcierte Belastung mit Überkopfbewegungen (z.B. Wurf- und Schlag belastung, Kampfsportarten, Belastungen über 20 kg) bis 12. postoperative Woche.

ab 12. Woche

- Beginn mit sportartspezifischem Training nach 12. Woche. Zunehmende Widerstandsbeübung erlaubt.
- Schwimmen, sofern keine Schmerzen entstehen, Überkopfsport frühestens nach 6 Monaten nach Rücksprache mit dem Operateur

Rotatorenmanschettenrekonstruktion mit knochensparenden Soft-Ankern

Die Anforderung an die Rekonstruktion der Rotatorenmanschette ist die Schaffung eines primär mechanisch stabilen, spannungsfreien Sehnen-Knochen-Konstrukts mit möglichst großer Sehnen-Knochen-Kontaktfläche (footprint coverage). Die stabile Rekonstruktion ist neben biologischen Faktoren die wichtigste Voraussetzung für die vollständige Einheilung der Sehne und die möglichst frühfunktionelle Nachbehandlung des Patienten.

Unabhängig davon, ob die Rekonstruktion der Rotatorenmanschette offen oder arthroskopisch erfolgt, ist die Verwendung von Knochenankern mittlerweile ein etabliertes Verfahren in der Schulterchirurgie. Implantdesign, Material und Anwendbarkeit der Knochenanker wurden vonseiten der Hersteller stetig verbessert, um die hohen Ansprüche an ein stabiles Sehnen-Knochen- Konstrukt zu erfüllen. Zunächst als knochensparende Innovation für die Labrumchirurgie auf dem Markt, wurde der Soft-Anker JuggerKnot™(Biomet Sportsmedicine) in der Stärke von 2,9mm mit zwei Fäden der Stärke 2 (Maxbraid) für die Versorgung von Defekten der Rotatorenmanschette 2012 auf dem europäischen Markt eingeführt.

Anforderung an die Knochenankerrefixation

Vor der Ära der Fadenanker galt die transossäre Nahttechnik als Gold-Standard in der Versorgung des Rotatorenmanschettendefekts. Hieran musste sich insbesondere die arthroskopische Rekonstruktion messen lassen. Spezielle Anforderungen an das Design der Fadenanker sind die Ausreißkraft aus dem Knochen, die Stabilität des verwendeten Ankermaterials, die Reißfestigkeit des Fadenmaterials und die Stabilität der Fadenfixation am Ankerkörper. Um möglichst hohen Ausreißkräften aus dem Knochen Stand zu halten, werden in der Rotatorenmanschettenchirurgie meist Schraubanker und knotenfreie Ankersysteme (für die laterale Reihe) verwendet. Der Vorteil besteht in einer hohen mechanischen Festigkeit. Der Nachteil ist jedoch – unabhängig vom verwendeten Material – der hohe Fremdmaterialanteil im Knochen, der bei Verwendung mehrerer Anker bei der Revision durchaus zu Problemen führen kann. Die verschiedenen Materialien haben ihre bekannten Vor- und Nachteile. Metallanker weisen eine hohe mechanische Festigkeit auf. Ankerdislokationen sind einfach auf Nativ-Röntgenaufnahmen erkennbar. Der Nachteil dabei ist jedoch, dass z.B. eine allfällig notwendige spätere MRT-Diagnostik die Aussagekraft erheblich erschwert. Bioresorbierbare Materialien zeigen zwar eine ebenso gute Primärstabilität im Knochen, sind jedoch mit dem Risiko der Bildung von Osteolysen behaftet. Durch die Verwendung von PEEK-Ankern wird dieses Risiko ausgeschlossen und eine eventuell notwendige MRT-Diagnostik ist postoperativ möglich. Nachteil aller bisher bekannten Systeme ist jedoch der knochenverdrängende Effekt. Beim Fadenmaterial haben sich nicht resorbierbare Polyesterfäden der Stärke 2 mit ihrer hohen Reißfestigkeit bewährt. Bei den ersten Generationen der Fadenanker, bei der die Fäden durch eine proximale Nahtöse liefen, wurde wegen des Durchscheuerns der Fäden und des Bruch der Nahtösen das Design bei den meisten Herstellern dadurch verbessert, dass die Fäden im Nahtanker versenkt wurden.

Vorteile durch die Verwendung von Soft-Ankern

Der wesentliche Vorteil des JuggerKnot-Ankers ist der knochensparende Effekt mit wenig Fremdmaterial im Knochen bei gleichzeitig hoher Primärstabilität durch die subkortikale Verankerung. Die Ausreißkräfte (pull-out strength) sind in vitro vergleichbar mit metallischen Schraubankern. Die Anwendung ist einfach. Das Fadenmaterial erfüllt alle Anforderungen an eine hohe Stabilität durch die Verwendung von nicht resorbierbaren Polyesternahtmaterial mit guten Freilaufeigenschaften der Fäden. Eine postoperative MRT-Untersuchung ist später problemlos möglich.

Technik

Für die Refixation der Rotatorenmanschette steht seit Januar 2012 der JuggerKnot 2,9mm, der mit 2 Polyesterfäden (Maxbraid-Stärke 2) ausgestattet ist, auf dem europäischen Markt zur Verfügung. Nach Einbringen eines Bohrlochs mit 2,9mm Durchmesser wird der Anker eingeschlagen und unterhalb der Kortikalis versenkt. Durch Zug an den Fäden verklemmt sich die Führungsschlaufe der Fäden als Knoten unterhalb der Kortikalis. Die Fäden behalten trotz des Knotenkonvoluts ihre Freilaufeigenschaften, sodass auch Rutschknoten problemlos möglich sind. Durch mehrmaligen Probezug sollte geprüft werden, ob der Anker stabil eingebracht ist. Voraussetzung für eine erfolgreiche Anwendung ist, dass die Kortikalis erhalten ist und das Anfrischen des Footprints nicht zu aggressiv erfolgt. Kontraindikationen sind osteoporotische Knochenverhältnisse oder größere Knochenzysten, die präoperativ zu evaluieren sind. Die Versorgung ist arthroskopisch als singlerow, double-row oder als suture-bridge (mediale Reihe) oder offen möglich.

Eigene Erfahrungen

Wir verwenden den JuggerKnot 2,9 seit Juli 2012 für die arthroskopische Rotatorenmanschettenrekonstruktion für die mediale Reihe bei Suture-bridge- Refixation oder als Single-row-Refixation bei kleinen Defekten. Wir haben den Anker bei möglichst guten Knochenverhältnissen angewendet. Intra-operativ lässt sichdie Knochenqualität bereits bei Anlage des Bohrlochs relativ gut abschätzen. Dadurch, dass nach Implantation des Fadenankers derselbe durch Zug an den Fäden der Anker unterhalb des kortikalen Knochens verblockt wird, ist sofort erkennbar, ob der Anker stabil im Knochen fixiert ist. In den Fällen, in denen der Anker primär nicht stabil gegen wiederholten Zug am Faden hält, sollte intraoperativ zu einem größeren Schraubanker gewechselt werden. Dies war nur bei einigen wenigen Fällen bisher notwendig.
Es kam in der eigenen Serie bisher bei keinem Patienten wegen eines ausgerissenen Fadenankers zu einem Revisionseingriff.

Zusammenfassung

Die Soft-Anker stellen eine knochensparende Innovation in der Weichteilrefixation an Knochen dar – bei mit herkömmlichen Ankersystemen vergleichbaren Ausreißkräften. Der niedrige Fremdmaterialanteil und der knochensparende Effekt stellen einen wesentlichen Vorteil im Revisionsfall dar. Die eigenen Erfahrungen und Frühergebnisse sind vielversprechend. Ob mittel bis langfristige klinische Ergebnisse dies bestätigen, bleibt abzuwarten.
Literatur beim Verfasser

Autor: Dr. Markus Lorenz
Facharzt für Orthopädie & Unfallchirurgie,
Orthopädie Unfallchirurgie, Chiemgau-Berchtesgadener Land (OUCC)
Stadtplatz 31, D-83278 Traunstein

Abb. 1: JuggerKnot™ 2,9 mm

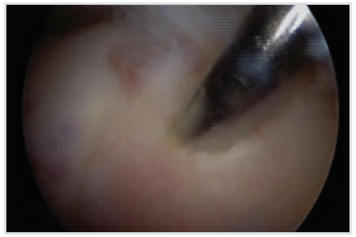

Abb. 3: Anlage des Bohrlochs

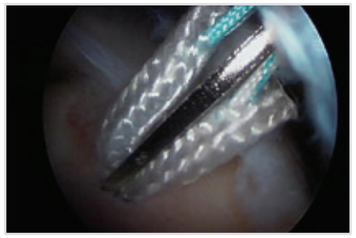

Abb. 4: Einsetzen dees JuggerKnot

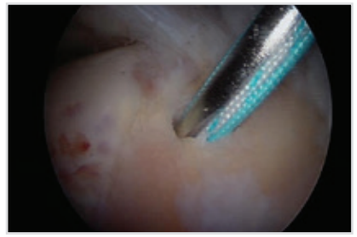

Abb. 5: Einschlagen des Ankers unter die Kortikalis

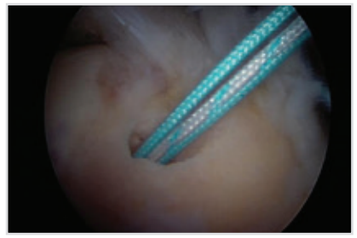

Abb. 6: Entfernen des Setzinstrumentes und Verblocken des Nakers unter der Kortilakis durch Zug an den Fäden

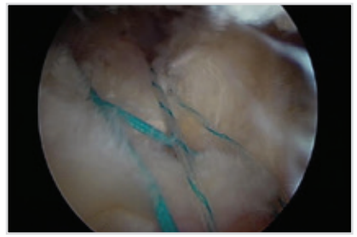

Abb. 7:

Abb. 8: Einreihige Refixation

Abb. 9: Fadenbrücken-Refixation mit all-thread-knotless-Ankern in der lateralen Reihe

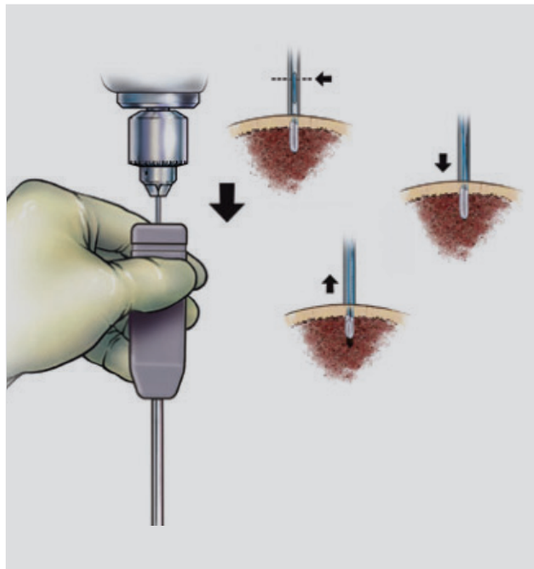

Abb. 9: Einbringen des Jugger-knot 2,9
(mit freundlicher Genehmigung von Biomet Sports Medicine)

Moderne Schulterendoprothetik

Der Riss der Rotatorenmanschette ist eine Erkrankung, die sich, wie auch die Kalkschulter, unter dem Schulterdach abspielt. Sie führt dort zu einer Schwellung und Entzündung des Schleimbeutels. Dadurch entstehen massive Schmerzen und rasch zunehmende Bewegungseinschränkungen der Schulter.

In Deutschland werden jährlich etwa 25.000 Schulterprothesen implantiert. Die Anzahl der inversen Schulterprothesen hat in den letzten Jahren zugenommen und übersteigt mittlerweile die der anatomischen Prothesen. Dies ist auf die steigende Lebenserwartung und die höheren Ansprüche der Patienten an ein aktives und schmerzfreies Leben zurückzuführen.

Anatomische Schulterprothesen

Die anatomische Schulterprothese wird verwendet, um die natürliche Anatomie des Schultergelenks nachzubilden. Sie besteht aus einer künstlichen Gelenkpfanne und einem Oberarmkopf, die die natürlichen Strukturen ersetzen. Diese Prothesen werden hauptsächlich bei Patienten mit intakter Rotatorenmanschette und Arthrose des Schultergelenkes eingesetzt.

Röntgenbild einer anatomischen schaftfreien Schulterprothese

Anatomische Schulterprothese mit Schaft
(©2017 Medacta International SA. All rights reserved)

Anatomische schaftfreie Schulterprothese
(©2019 Medacta International SA. All rights reserved)

Inverse Schulterprothesen

Die inverse Schulterprothese, auch als umgekehrte Schulterprothese bekannt, wird bei Patienten eingesetzt, deren Sehnen der Rotatorenmanschette nicht mehr funktionsfähig ist. Bei dieser Prothese wird die natürliche Anatomie des Schultergelenks umgekehrt: Der künstliche Gelenkkopf wird an der Schulterpfanne befestigt und die Gelenkpfanne am Oberarmknochen.

Inverse Schulterprothese
(©2017 Medacta International SA. All rights reserved)

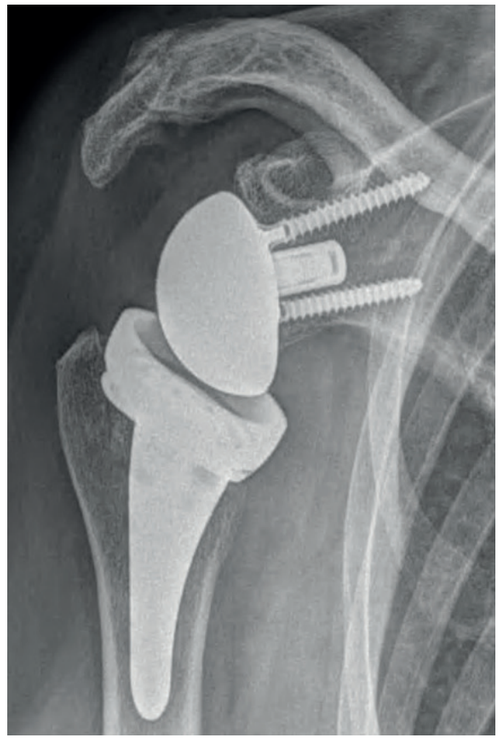

Röntgenbild einer inversen Schulterprothese

Schaftfreie und Kurzschaftprothesen

Moderne Optionen in der Schulterendoprothetik ist der Trend zu knochensparenden schaftfreien und Kurzschaft-Implantaten in den letzten Jahren. Da kein langer Schaft verwendet wird, bleibt mehr natürlicher Knochen erhalten und die Operation ist weniger invasiv. Die Implantation erfolgt zementfrei und fördert die biologische Integration und das Einwachsen des Knochens in die Prothese. Falls eine Revision bzw. ein Wechsel der Prothese notwendig wird, ist diese oft einfacher durchzuführen, da weniger Knochen entfernt wurde. Langzeit-Studien zeigen, dass schaftfreie und Kurzschaft-Prothesen gleiche funktionelle Ergebnisse wie herkömmliche Prothesen bieten.

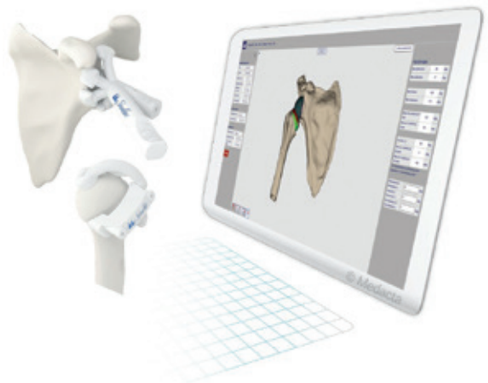

Planung mit 3D-CT

Moderne Operationsplanung von Schulterendoprothesen

Um die Präzision und Genauigkeit bei der Implantation von Schulterprothesen zu verbessern, werden vor der Operation detaillierte CT- und MRT-Untersuchungen gemacht und ein 3-D-Modell der Schulter erstellt. Mit speziellen Softwareprogrammen plant der Chirurg die optimale Größe, Position und Ausrichtung der Prothese.
Mit speziellen Navigationssystemen kann ein Echtzeit-Feedback zur Positionierung der Prothese geliefert werden, um die Prothese an der geplanten Stelle genau platzieren zu können.
Die Genauigkeit der Prothesenplatzierung dient der Verbesserung der Funktion des Schultergelenkes und der Lebensdauer.

Navigation während der OP

Nachbehandlung nach ANATOMISCHER SCHULTERPROTHESE

OP-Tag

· Sanfte Kälteanwendung (Kältekompressen/Cryo-Cuff)
· Anlegen des Abduktionskissens

1.-3.Tag

· Verbandswechsel/Redon-Zug
· Einweisung des Patienten in Alltags aktivitäten (An-/Ablegen der Orthese, Waschen, Ankleiden). Anleitung zu assistierten Bewegungsübungen unter Zuhilfenahme des gesunden Arms.
· Aktive Bewegungsübungen der Hand-Finger-Ellbogengelenke (Cave: keine endgradige Streckung im Ellbogen bei Tenodese der langen Bizepssehne)
· Funktionelle Lagerung im Abduktionskissen Tag und Nacht.
· aktiv-assistive Beübung für 6 Wochen: Bewegungsausmaß 1. und 2. Woche:
- FLEX/EXT 90/0/0
- ABD/ADD 75/0/0
- ARO/IRO 15/0/60
· Assistiv-aktive Bewegungsübungen in Skapulaebene im o.g. Bewegunsausmaß, Flexion mit Unterstützung des gesunden Armes.
· Die Physiotherapie erfolgt 1 bis 2 mal täglich während der stationären Behandlung (befundabhängig), 1 bis 2 mal pro Woche ambulant. Einweisung des Patienten in die Motorbewegungsschiene (CPM) mit bis zu 5 Behandlungseinheiten täglich a`30 min. Einstellung der CPM-Schiene individuell befundabhängig und beschwerderorientiert. (Verordnung bis 4. postoperative Woche)

3.- 6. postoperative Woche

· Bewegungsausmaß
- FLEX/EXT 120/0/0
- ABD/ADD 90/0/0
- ARO/IRO 30/0/60
· keine Zug- und Druckkräfte für 6 Wochen (kein Abstützen und Tragen > 1kg)
· Erreichen des freien Bewegungsausmaßes, manuelle Therapie, submaximale isometrisch zentrierende Beübung, Beginn mit Training der Schulterblatt und oberen BWS-Muskulatur.
· Ab 6. postoperative Woche: Das Abduktionskissen kann zunehmend weggelassen werden und der Arm zunehmend in den Alltag einbezogen werden.
· PHYSIOTHERAPIE: wie bisher
· Der/die PhysiotherapeutIn erstellt dem Patienten ein individuelles Übungsprogramm

ab 7. Postoperativer Woche

· Beginn mit sportartspezifischem Training nach 12. Woche. Zunehmende Widerstandsbeübung erlaubt.
· ab 13. Woche Widerstandsübungen in IR erlaubt, wegen Subscapularisnaht
· Schwimmen, sofern keine Schmerzen entstehen, Überkopfsport frühestens nach 6 Monaten nach Rücksprache mit dem Operateur

6.-12. Postoperative Woche

· Beginn ambulante/stationäre Rehabilitation
· aktive Bewegungsübungen des Schultergelenkes in allen Bewegungsrichtungen ohne Einschränkung und unter Berücksichtigung der Schmerzgrenze, Querfriktionen erlaubt, mit Ausnahme der operierten Strukturen! Kräftigung der Schultermuskulatur (z.B. PNF, Isometrie, Thera-Band, etc.), dynamisch-zentrierende Beübung, Leichtes Krafttraining: Oberkörperergo meter, Zugapparate, etc., Elektrotherapie, Wärmeanwendungen, Rotatoren kräftigung, Training der Skapularotatoren, Propriozeptionstraining
· Bewegungsbäder sind erlaubt.
· Auch bei freier Beweglichkeit keine forcierte Belastung mit Überkopfbewegungen (z.B. Wurf- und Schlagbelastung, Kampfsportarten, Belastungen über 20 kg) bis 12. postoperative Woche.
· Kombinationsbewegungen (Nacken- und Schürzengriff) ab 7. Woche
· nach Erreichen der aktiven freien Beweglichkeit Widerstandsübungen in FLEX, ABD und AR erlaubt

Nachbehandlung nach INVERSER SCHULTERPROTHESE

OP-Tag

· Sanfte Kälteanwendung (Kältekompressen/Cryo-Cuff)
· Anlegen des Abduktionskissen

1.-7. Tag

· Verbandswechsel/Redon-Zug
· Einweisung des Patienten in Alltagsaktivitäten (An-/Ablegen des Kissens, Waschen, Ankleiden). Anleitung zu assistierten Bewegungsübungen unter Zuhilfenahme des gesunden Arms.
· Aktive Bewegungsübungen der Hand-Finger-Ellbogengelenke (Cave: keine endgradige Streckung im Ellbogen bei Tenodese der langen Bizepssehne)
· Funktionelle Lagerung auf Thoraxabduktionskissen Tag und Nacht.
· Beginn ambulante/stationäre Rehabilitation im Anschluss an den stationären Aufenthalt (ca. 10. Bis 12. Postoperativer Tag).
· keine Zug- und Druckkräfte > 1kg (kein Abstützen, Tragen) für 6 Wochen!
· **1.-2. Woche: assistives Bewegen in folgendem Bewegungsausmaß:**
- Flex/Ext frei/0/0
- ABD/ADD 90/0/0
- ARO/IRO 40/0/60
· Assistiv-aktive Bewegungsübungen in Skapulaebene im o.g. Bewegungsausmaß, Flexion mit Unterstützung des gesunden Armes.
· Die Physiotherapie erfolgt 1 bis 2 mal täglich während der stationären Behandlung (befundabhängig)

3.- 6. Postoperative Woche

· Das Abduktionskissen kann ab der 3. postoperativen Woche zunehmend abtrainiert werden.
· ab 3. Woche: Aktives Bewegen in folgendem Bewegungsausmaß:
- Flex/Ext frei/0/0
- ABD/ADD 90/0/0
- ARO/IRO 40/0/60
· IR gluteal ab 5. Woche, kein Schürzen griff, kein aktives Abstützen z.B. beim Aufstehen aus dem Sitzen bis Abschluß 6. Woche
· kombinierte ABD/AR (Nackengriff)

ab 7. Postoperativer Woche

· Erreichen des freien Bewegungsausmaßes, manuelle Therapie, submaximale isometrisch zentrierende Beübung, Beginn mit Training der Schulterblatt und oberen BWS-Muskulatur.
· PHYSIOTHERAPIE: wie bisher
· Der/die PhysiotherapeutIn erstellt dem Patienten ein individuelles Übungsprogramm
· freies Bewegungsausmaß (inkl.Kombinationsbewegungen)
· langsam steigernde Widerstandsbeübung
· aktive Bewegungsübungen des Schultergelenkes in allen Bewegungsrich tungen ohne Einschränkung und unter Berücksichtigung der Schmerzgrenze, Querfriktionen erlaubt, mit Ausnahme der operierten Strukturen! Kräftigung der Schultermuskulatur (z.B. PNF, Isometrie, Thera-Band, etc.), dynamisch-zentrierende Beübung, Leichtes Krafttraining: Oberkörperergometer, Zugapparate, etc., Elektrotherapie, Wärmeanwendungen, Rotatoren kräftigung, Training der Skapularotatoren, Propriozeptionstraining
· Bewegungsbäder sind erlaubt.
· Auch bei freier Beweglichkeit keine forcierte Belastung mit Überkopfbewegungen (z.B. Wurf- und Schlagbelastung, Kampfsportarten, Belastungen über 20 kg) bis 12. postoperative Woche.

ab 12. Woche

· Widerstandsübungen für vorderen Deltamuskel erlaubt

DIE INVERSE SCHULTERPROTHESE

das Schultergelenk mal andersherum

Der künstliche Ersatz des Schultergelenks, über lange Jahre von Patienten und Ärzten mit geringer Erwartungshaltung hinsichtlich der Ergebnisse gesehen, hat sich zu einer Standardoperation entwickelt. Verglichen mit Knie und Hüfte ist der künstliche Gelenkersatz an der Schulter wesentlich jünger und die Fallzahlen geringer. Deshalb dokumentieren erst die Ergebnisse der letzten 15 Jahre eine hohe Patientenzufriedenheit bei langen Standzeiten und geringen Komplikationsraten.

Die inverse Schulterendoprothese bietet eine hoch effektive Behandlungsmöglichkeit für die Arthrose im Schultergelenk, bei gleichzeitig geschädigter Sehnenmanschette um den Oberarmkopf (Rotatorenmanschette). Die betroffenen Patienten haben einen sehr hohen Leidensdruck und konnten vor der Ära der inversen Prothese kaum sinnvoll behandelt werden.

Wie funktioniert eine inverse Schulterprothese?

Das Schultergelenk besteht aus dem Oberarmkopf als „Gelenkkugel“ und der „Gelenkpfanne“, die sich am Schulterblatt befindet. Der kräftigste Muskel und damit Hauptmotor der Schulter ist der Deltamuskel (äußerer Schultermuskel). Der Oberarmkopf ist im Verhältnis zur Gelenkpfanne sehr groß und wird nicht knöchern geführt, was die sehr hohe Beweglichkeit des Gelenkes ermöglicht. Unbedingte Voraussetzung für die reibungslose Funktion ist deshalb die muskuläre Zentrierung des Kopfes in der Pfanne durch die sog. Rotatorenmanschette. Sie besteht aus 4 Muskeln, die am Schulterblatt entspringen und deren Sehnen zum Oberarmkopf ziehen. Altersbedingte Verschleißerscheinungen an den Sehnen dieser inneren Schultermuskulatur sind häufig. Abhängig vom Ausmaß der Schädigung kommt es zu unterschiedlichen Beschwerdebildern, die jeweils stadiengerecht behandelt werden können. Bei ausgeprägten Schäden kann es zu einem Höhertreten des Oberarmkopfes kommen. Diese Dezentrierung des Kopfes führt zum einen zu Knorpelschäden und zu einem schmerzhaften Reiben des Kopfes unter dem Schulterdach. Zum anderen verliert der wichtige Deltamuskel durch die Veränderung des Drehzentrums seinen Hebelarm und der Patient damit seine Schulterfunktion. Das Resultat sind erhebliche Schmerzen bei massiv eingeschränkter Beweglichkeit und deutlichem Kraftverlust.

1985 entwickelte Paul Grammont aus Frankreich eine Lösung für die bis dahin unlösbare Situation des dezentrierten Kopfes und der damit wirkungslosen verbliebenen Schultermuskulatur: die inverse (umgekehrte) Schulterprothese. Das besondere hier ist das Anbringen der „Kugel“ am Schulterblatt und der „Pfanne“ am Oberarmkopf, also genau andersherum als im Normalfall. Der entscheidende Effekt dieser Anordnung ist eine Veränderung des Drehzentrums so dass der Deltamuskel den Arm, jetzt auch ohne intakte Rotatorenmanschette, bewegen kann.
Seit 1985 wurden Op-Technik und Implantate kontinuierlich verbessert, so dass Standzeiten und Komplikationsraten heute mit denen der Hüft- und Knieendoprothetik vergleichbar sind.

Wer profitiert von einer inversen Schulterendoprothese?

Es profitieren Patienten, die durch einen nicht reparablen Schaden an ihrer Rotatorenmanschette bzw. einer Dezentrierung ihres Oberamkopfes folgende Symptome haben:

- Einschränkung der Alltagsfunktion durch Schmerzen
- Einschränkung der Alltagsfunktion durch erheblichen Kraft- und Beweglichkeitsverlust
- Nachtschmerzen

Damit die Lösung auch wirklich zum Problem des Patienten passt, erfolgt zunächst ein ausführliches Gespräch, in dem der individuelle Leidensdruck ermittelt und das zu erwartende Ergebnis realistisch dargestellt wird. Andere Schmerzursachen müssen ausgeschlossen werden und der Schaden an der Schulter mittels klinischer Untersuchung, Röntgen und MRT exakt eingeordnet werden. Wenn nach ausführlicher Aufklärung und ausreichender Bedenkzeit alle offenen Fragen geklärt sind und die Entscheidung für die prothetische Versorgung gefallen ist, erfolgt die unmittelbare Op-Vorbereitung.

Operation und Nachbehandlung

Die Operation erfolgt in halb-sitzender Position. Zugegangen wird durch eine natürliche Muskellücke zwischen Delta- und Brustmuskel ohne Ablösung und damit Schwächung dieser Muskeln. Die Fixierung der Komponenten erfolgt in den allermeisten Fällen zementfrei.
Am ersten postoperativen Tag wird die Wunddrainage gezogen und mit der physiotherapeutischen Beübung begonnen. Ein regionaler Schmerzkatheter ist Standard und optimiert die schmerzarme Nachbehandlung der Schulter in den ersten Tagen.
Die Armschlinge, die den Patienten für die ersten Wochen nach der Op vor allem Nachts begleitet, kann zur Beübung und für die Körperhygiene, zunehmend jedoch auch für den Einsatz von Messer und Gabel abgenommen werden.
Der Krankenhausaufenthalt dauert in der Regel 6-10 Tage. Anschließend wird direkt eine ambulante oder stationäre Rehamaßnahme angetreten. Auch wenn sich Kraft und Beweglichkeit noch über mehrere Monate weiter verbessern, darf bereits früh mit einer deutlichen Verbesserung der Schmerzsituation und einer Einsetzbarkeit des Armes im Alltag gerechnet werden.
Die inverse Schulterprothese stellt zum heutigen Zeitpunkt ein ausgereiftes und sicheres Behandlungsverfahren dar. Bei Verwendung bewährter Implantate durch den erfahrenen Operateur sind die Komplikationsraten mit denen der Standardendoprothetik an Knie und Hüfte vergleichbar. Die Standzeiten von 90% über 10 Jahre sind dokumentiert. Aufgrund der Weiterentwicklung von Prothesendesigns und Verankerungstechniken ist bei den aktuell eingesetzten Implantaten mit Standzeiten von bis zu 20 Jahren zu rechnen. Sehr zuverlässig werden Schmerzsituation und Beweglichkeit - oft nach einem jahrelangen Leidensweg - dramatisch verbessert und die Lebensqualität des Patienten, der wieder schmerzfrei schlafen und morgens seine Tasse aus dem Regal nehmen kann, wiederhergestellt.

Abb.1: Dezentriertes Schultergelenk bei Verlust der Rotatorenmanschette. Der Gelenkspalt ist aufgebraucht. Der Oberarmkopf reibt unter dem Schulterdach.

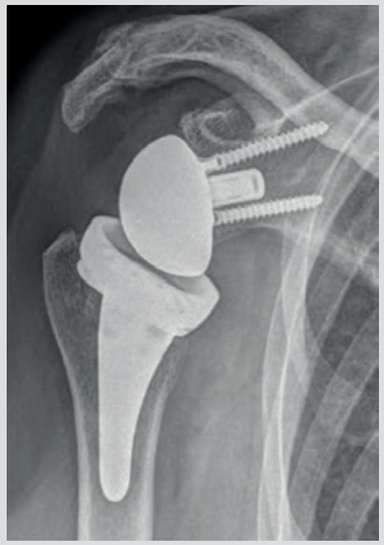

Abb.2: Zustand nach Einbau einer inversen Schulterprothese. Der „Gelenkkopf“ ist nun am Schulterblatt angebracht und die „Pfanne“ am Oberarm. Der Oberarmkopf reibt nicht mehr unter dem Schulterdach und der Arm kann durch das tiefer gesetzte Drehzentrum wieder bewegt werden.

Vorträge von Dr. Markus Lorenz
zum Thema Schulterinstabilität und Schultersteife

INTERNATIONALES SYMPOSIUM SPORTMEDIZIN LISSABON 2017

Vom 23. bis 24.11.2017 fand das internationale Symposium „Expect More Sports Medicine 2017“ in Lissabon statt. Die Themenschwerpunkte waren Sportverletzungen und Erkrankungen der großen Gelenke insbesondere von Schulter- und Kniegelenk. Derartige Symposien und Kongresse dienen der Aus- und Weiterbildung orthopädischer Chirurgen. Neben wissenschaftlichen Vorträgen und Diskussionen gehören auch „Workshops“ bei denen man z.B. neue Operationstechniken an Modellen erlernen und trainieren kann.



Auf Einladung des Veranstalters gehörte Dr. Lorenz zu der international besetzten „Faculty“ (Vortragsredner) und hielt Vorträge zur Behandlung der instabilen Schulter und der Schultersteife und stellte seine Operationstechnik vor. Im digitalen Zeitalter werden die Vorträge als PowerPoint-Präsentation mit Bildern und Videos auf eine Großleinwand übertragen. Dr. Lorenz ist auf die arthroskopische Therapie insbesondere von Schulter- und Kniegelenkverletzungen spezialisiert. Es kommen regelmäßig interessierte Ärztekollegen/innen zu ihm, um bei Operationen zu hospitieren. Insbesondere um sich die modernen Techniken von Rekonstruktionen von Sehnen, Bändern und Kapsel anzuschauen und sich in diesen Techniken weiterzubilden.

Die renommierten Spezialisten konnten den 250 Teilnehmern aus ganz Europa und dem nahen Osten ein hochwertiges und abwechslungsreiches Programm bieten. Das Feedback der Teilnehmer war sehr positiv.

WUSSTEN SIE SCHON,

...dass die Schlüssellochoperationen an Gelenken (Arthroskopien) die häufigste Operationsmethode in Deutschland ist?

...dass Schulterverletzungen beim alpinen Skisport nach Kniegelenkverletzungen am zweithäufigsten auftreten?

...dass in Deutschland ca. 25000 künstliche Schultergelenke implantiert werden? Im Vergleich jedoch deutlich seltener als künstliche Hüftgelenke (ca. 210000) oder Kniegelenke (ca. 165000)!

VERLETZUNGEN DES SCHULTERGELENKES

Verletzungen des Schultergelenkes können je nach Art und Schwere des Unfalls den Knochen, Muskeln, Sehnen oder Bänder betreffen. Meist sind Stürze auf die Schulter oder die reflektorische Abfangreaktion durch Hände und Arme für die Verletzung ursächlich. Es können aber auch durch Verheben und Verreißen der Arme Verletzungen des Schultergelenkes entstehen.

KNOCHENVERLETZUNGEN

Am häufigsten kommen Verletzungen des Oberarmkopfes und des Schlüsselbeins vor. Daneben sind auch Brüche des Schulterblatts und der Gelenkpfanne eher seltener betroffen. V.a. bei älteren Menschen mit erhöhter Knochenbrüchigkeit („Osteoporose“) ist häufig der Oberarmkopf betroffen. Wenn es sich um stabile unverschobene Brüche handelt können diese ohne Operation behandelt werden. Bei verschobenen und instabilen Bruchformen ist eine Operation notwendig, die in der Einrichtung des Bruches und innerer Schienung des Bruches mit entsprechenden Implantaten (Platten, Schrauben, Nägel) bestehen.

KAPSEL-BAND-VERLETZUNGEN

Hier ist an erster Stelle die traumatische Auskugelung oder Verrenkung des Oberarmkopfes zu nennen (Schulterluxation). Hier kommt es meist zum Einreißen der Kapsel und Abreißen der Knorpellippe am Rand der Gelenkpfanne. Hier muss im Einzelfall entschieden werden ob eine nicht-operative oder operative Behandlung in Frage kommt. Dies wird in den nachfolgenden Beiträgen noch ausführlicher behandelt.
Eine weitere häufige Verletzung ist die Auskugelung des äußeren Schlüsselbeinendes (Schultereckgelenksprengung). Hier handelt es sich häufig um direkte Stürze seitlich auf den angelegten Arm. Besonders häufig ist diese Verletzung bei Eishockeyspielern durch die Bandenchecks oder bei Radstürzen.

SEHNENVERLETZUNGEN

Am häufigsten sind die Verletzungen der Sehnen der Rotatorenmanschette, die im mittleren Lebensalter zwischen 40-60 Jahren am häufigsten vorkommen. Diese entstehen begünstigt auf dem Boden von bereits bestehenden Verschleißveränderungen. Verletzungen der Bizepssehne finden sich häufig bei Überkopfsportlern (SLAP-Läsion).

INTERVIEW MIT DR. MARKUS LORENZ

PZ: HERR DR. LORENZ, WAS IST MIT DER „SCHLÜSSELLOCHCHIRURGIE“ AM SCHULTERGELENK THERAPIERBAR?

ML: Aufgrund der Weiterentwicklung der technischen Möglichkeiten bei der Arthroskopie, und insbesondere der Instrumente und Implantate im Bereich der Schulterchirurgie in den letzten 15 Jahren, sind mittlerweile Operationen minimal-invasiv arthroskopisch möglich, die noch vor 15 Jahren nicht vorstellbar waren. Hierzu zählt vor allem die rein arthroskopische Naht der gerissenen Rotatorenmanschette. Bis auf den künstlichen Gelenkersatz und die Operation von Knochenbrüchen an der Schulter sind nahezu alle Krankheiten des Schultergelenkes arthroskopisch therapierbar. Hierzu zählen als häufigste das Schulterengesyndrom, die Kalkschulter, die Schultersteife oder die Schulterluxation bzw. Instabilität.

PZ: WIE FUNKTIONIERT Z.B. DIE ARTHROSKOPISCHE NAHT DER ROTATORENMANSCHETTE?

ML: Über kleine Schnitte (ca. 0,5 cm) wird eine Kamera in das mit Flüssigkeit aufgefüllte Gelenk eingeführt und das Kamerabild auf einem Monitor mehrfach vergrößert dargestellt. Über weitere kleine Schnitte können dann speziell für die Arthroskopie entwickelte kleine Instrumente in das Gelenk gebracht werden. Bei der Naht der gerissenen Sehne wird dann ein oder mehrere sogenannte Fadenanker (siehe Abb.) aus Titan, resorbierbarem (selbst auflösend) Material oder aus Kunsstoff (PEEK) in den Oberarmkopfknochen eingebracht. Die Fadenenden werden dann durch die gerissene Sehne geführt und anschließend verknotet bis der Sehnendefekt sicher verschlossen ist. Bei dieser Operation ist meist noch eine Erweiterung des Sehnengleitweges durch Abtragen der Vorderkante des Schulterdachknochens notwendig.

PZ: WAS SIND DIE VORTEILE DER ARTHROSKOPIE?

ML: Im Gegensatz zur offenen Operation sind die operationsbedingten Schmerzen in der Regel geringer. Auch sind Störungen der Wundheilung z.B. durch Entzündungen deutlich seltener. Ferner ist in der Regel eine schnellere Wiederherstellung der freien Beweglichkeit gegeben und somit die Rehabilitationszeit nach einer derartigen Operation kürzer als nach einer offenen Operation.

PZ: GIBT ES AUCH NACHTEILE DER ARTHROSKOPISCHEN TECHNIK?

ML: Nachteile für den Patienten bestehen gegenüber der offenen Operation eigentlich nicht. Nachteilig für die Leistungserbringer sind vor allem die Kosten, da der größere technische Aufwand bei der Arthroskopie teurer ist als bei der offenen Operation. Die Vorteile für den Patienten überwiegen dies jedoch leicht. Die Operationszeiten sind beim arthroskopischen Operieren zu Anfang länger, gleichen sich jedoch mit der größer werdenden Erfahrung des Operateurs an.

PZ: WIE SIEHT DIE NACHBEHANDLUNG NACH EINER ARTHROSKOPISCHEN SEHNENNAHT AUS?

ML: Bis die Sehne stabil eingeheilt ist vergehen ca. 4-6 Wochen. Bis dahin wird der Arm in einem speziellen Verbandskissen (Abduktionskissen oder Posthalterkissen) gelagert. Während dieser Zeit müssen aber bereits krankengymnastische Übungen für den Arm durchgeführt werden, damit es nicht zu Verklebungen und Verwachsungen der genähten Strukturen kommt. Nach 4-6 Wochen beginnt dann in der Regel die intensive Rehabilitation, die meist ambulant möglich ist. Hier wird die volle Beweglichkeit wiederhergestellt und mit Kräftigungsübungen begonnen. In der Regel ist die Behandlung nach 3 Monaten weitestgehend abgeschlossen.

PZ: WIR DANKEN IHNEN FÜR DIESES INTERVIEW.

Herr Dr. Lorenz ist seit 2003 in unserer Gemeinschaft tätig. Einer seiner Tätigkeitsschwerpunkte ist die Schulterchirurgie, die er zu einem bedeutenden Schwerpunkt unseres Behandlungsspektrums ausgebaut hat.

Die instabile SCHULTER

Die Schulterluxation ist nicht nur die häufigste Schulterverletzung, sondern auch die am häufigsten auftretende Gelenkverrenkung überhaupt. Sie trifft in erster Linie Sportler, beispielsweise beim Handball, Fußball, Ski- und Snowboardfahren, vor allem, wenn sie nicht ausreichend trainiert oder aufgewärmt sind. Ausgangspunkt des Unfalls ist meist eine Hebelbewegung des nach außen gedrehten Oberarms, bei welcher der Arm vom Körper weggeführt wird.
Bei dieser Bewegung kann es nun dazu kommen, dass der Kopf des Oberarmknochens aus der Schulterpfanne herausspringt. Bei den meisten Luxationen (zu 90 %) springt er nach vorne oder nach unten, Verrenkungen nach hinten sind dagegen eher selten.
Bei einer vorderen Schulterluxation hakt sich der Oberarmkopf mit seinem Hinterrand am unteren Pfannenwulst ein. Dadurch entsteht die charakteristische „Hill-Sachs-Delle“, die im Röntgenbild oder dem Kernspintomogramm gut sichtbar ist. Außerdem kommt es zur Schädigung des Knorpels innerhalb der Gelenkpfanne, der Kapsel-Band-Apparat des Schultergelenks wird gezerrt oder zerreißt sogar. Meist kann die Schulter nur mit ärztlicher Hilfe wieder eingerenkt werden.

Nachdem die Schulter bereits einmal ausgekugelt war, kann es vor allem bei jungen und aktiven Sportlern immer wieder dazu kommen, dass die Schulter aus dem Gelenk springt – sogar bei einfachen und nicht besonders kraftvollen Bewegungen, beispielsweise beim Anziehen einer Jacke oder gar im Schlaf. Um das wiederholte Auskugeln zu vermeiden und Zusatzverletzungen wie das mögliche Abbrechen der Schulterpfanne zu vermeiden, empfiehlt sich vor allem für junge, sportlich aktive Menschen nach einer erlittenen Luxation eine Operation. Bei etwas inaktiveren Menschen oder Patienten, die älter als 35 Jahre sind, kann eine ausgekugelte Schulter durchaus auch ohne Operation behandelt werden. Die Schulter wird eingerenkt und danach in einem speziellen Verband kurzfristig ruhiggestellt. Anschließend wird das Schultergelenk durch ein entsprechendes Trainingsprogramm mit stabilisierenden Übungen behandelt.
In vielen Fällen besteht bereits eine angeborene Neigung zur vollständigen oder unvollständigen (Subluxation) Auskugelung der Schulter auf Grund einer zu lockeren Gelenkkapsel wie z.B. in der Extremform bei den „Schlangenmenschen“. Bei entsprechenden Beschwerden sollte hier immer zunächst ohne operativen Eingriff mit einem entsprechenden Stabilitätstraining versucht werden die Instabilität zu behandeln.

Vor der Entscheidung, wie operiert werden kann, steht die genaue Untersuchung des Patienten, gegebenenfalls unter Hinzuziehung der Röntgendiagnostik oder der Kernspintomographie. Meist kann die Operation minimalinvasiv arthroskopisch erfolgen. Das bedeutet, dass über drei sehr kleine Hautschnitte operiert wird. Dabei wird der abgerissene Kapsel-Band-Apparat mit Fadenankern aus selbstauflösbaren Materialien wieder am Knochen der Gelenkpfanne fixiert. Dabei ist es unerheblich, ob oder wie oft die Schulter bereits ausgekugelt war. Nach der Operation wird der Arm bis zur Abheilung der Operationswunden ruhiggestellt, dann nur noch nachts. Bereits am ersten Tag nach der Operation werden krankengymnastische Übungen durchgeführt. Bis sechs Wochen nach der Operation darf der Arm nicht nach außen gedreht werden. Anschließend wird ein spezielles Rehabilitationsprogramm zur Stabilisierung und Kräftigung der Schulter durchgeführt. Überkopfsportarten, Werfen und Kontaktsportarten sind für ein halbes Jahr nicht erlaubt.

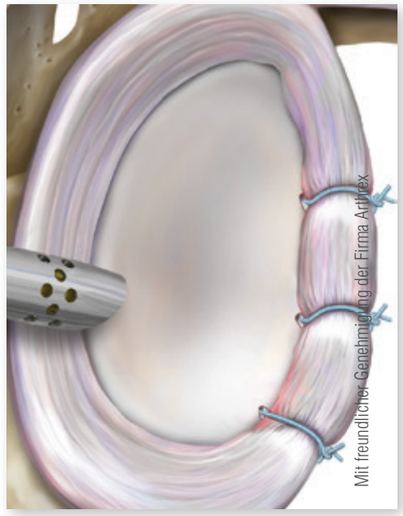
Mit freundlicher Genehmigung der Firma Arthrex

SPORLASTIC OMO-HIT ABDUCTION

Schultergelenksorthese zur Abduktionslagerung

- Schultergelenksorthese zur 30° Abduktionslagerung
- Anatomisch geformtes Kissen für präzise und sichere Armlagerung
- Ball für Handlagerung und Training

Sie finden uns in:
Berchtesgaden, Bad Reichenhall, Freilassing, Traunstein und Trostberg

info@bergasana.de
www.bergasana.de

bergasana
Ihr Sanitätshaus

Operationsmethoden bei der instabilen SCHULTER

INTERVIEW MIT DR.MED. CHRISTOPH THUSSBAS

PZ: Muss eine instabile Schulter immer operiert werden?

Dr. Thussbas: Nein. Generell können 2 große Gruppen von Patienten mit instabilen Schultern unterschieden werden: diejenigen mit einer anlagebedingten Instabilität ohne strukturellen Schaden am Gelenk und diejenigen mit einem unfallbedingten Schaden an den Gelenkkomponenten. Grob gesagt muss in der ersten Gruppe fast nie operiert werden. Bei unfallbedingten Schäden am Gelenk weiß man, dass junge und aktive Patienten sehr häufig unter einer bleibenden Instabilität leiden, wenn der Schaden nicht operativ repariert wird. Ältere Patienten mit dem gleichen strukturellen Schaden erreichen hingegen oft unter konservativer Therapie ein gutes Ergebnis.

PZ: Welche Operationsmethoden gibt es?

Dr. Thussbas: Man unterscheidet offene konventionelle von minimal-invasiven arthroskopischen Operationen, bei denen das Gelenk nicht geöffnet wird, sondern über Mini-Schnitte und unter Einbringen einer Kamera (Schlüssellochoperation) operiert wird.

PZ: Welche Untersuchungen sind notwendig, wenn ein Schultergelenk instabil ist?

Dr. Thussbas: Vor jeder Untersuchung muss in einem ausführlichen Gespräch mit dem Patienten geklärt werden, ob es sich um eine unfallbedingte oder eine anlagebedingte Instabilität handelt. Entscheidend ist neben dem bereits erwähnten Patientenalter auch, ob es sich um ein Erstereignis oder um ein wiederholtes Ausrenken der Schulter handelt.

Anschließend erfolgt die klinische Untersuchung, bei der Richtung und Ausprägung der Instabilität festgestellt werden.

An dritter Stelle stehen die apparativen Untersuchungen, die neben einem Röntgenbild auch eine Kernspintomographie und eine Computertomographie umfassen sollten. Ziel ist es einen möglichen strukturellen Schaden an der knöchernen Pfanne, der Kapsel, der Gelenklippe oder der Sehnen des Gelenks so exakt wie möglich zu erkennen. Nur so kann der Erfolg einer möglichen Therapie für den einzelnen Patienten exakt eingeschätzt werden.

PZ: Was macht man, wenn eine Schulter immer wieder auskugelt?

Dr. Thussbas: Wenn eine Schulter nach einem Unfall immer wieder auskugelt, ist in der Regel eine operative Stabilisierung angezeigt. An erster Stelle steht auch hier die Ursachenforschung. Sie ist die Grundlage dafür, festzustellen welcher knöcherne oder weichteilige Schaden zugrunde liegt. Grundsätzlich muss für eine erfolgreiche Therapie die Struktur repariert werden, die geschädigt ist.

PZ: Was macht man, wenn man sich eine bereits operierte Schulter wieder auskugelt?

Dr. Thussbas: Auch in diesem Fall steht die Ursachenanalyse an erster Stelle. Es muss festgestellt werden, ob ein echter neuer Unfall ein zunächst erfolgreiches OP-Ergebnis zerstört hat, oder ob bei der Operation eventuell nicht die wahre Ursache behandelt wurde. In diesem Zusammenhang sind vor allem knöcherne Schäden an der Gelenkpfanne zu nennen. Diese sind häufiger als gemeinhin angenommen die Ursache für das Versagen einer Stabilisierungsoperation. Bereits relativ kleine Absprengungen von 10 bis 20 Prozent des Pfannendurchmessers sind für die Stabilität der Schulter relevant. In Röntgen- und Kernspinaufnahmen sind sie kaum diagnostizierbar und selbst bei der Arthroskopie besteht die Gefahr, sie zu unterschätzen. Das Wissen um die knöchernen Ursachen einer Schulterinstabilität hat in den letzten Jahren stark zugenommen und die Computertomographie spielt heute eine zunehmende Rolle. Hier können bei genauster Knochendarstellung und mittels 3D-Rekonstruktion die Schäden exakt eingeschätzt werden.

PZ: Wie unterscheidet sich die Operation eines knöchernen Pfannenschadens von der Reparatur einer Verletzung an Kapsel und Gelenklippe.

Dr. Thussbas: Ist lediglich die Gelenklippe oder die Kapsel von der Pfanne abgerissen, so lassen sich diese Strukturen sehr elegant arthroskopisch refixieren. Ohne das Gelenk zu eröffnen werden diese Strukturen unter Kamerakontrolle mittels kleiner Fadenanker wieder an ihren angestammten Ort genäht.

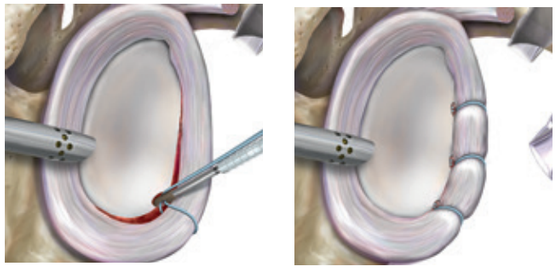

Arthroskopische Labrumrefixation mit Fadenankern (mit freundlicher Genehmigung von Arthrex©)

Bei knöchernen Pfannenschäden, insbesondere wenn diese veraltet sind, ist ein solches Vorgehen leider nicht mehr zielführend. Hier bietet die offene Operationsmethode nach Latarjet eine ausgezeichnete, bewährte und sichere Lösung. Über einen ca. 7 cm langen Schnitt wird hier ein Knochenvorsprung samt der hier entspringenden Muskeln an den vorderen Pfannenrand versetzt und dort verschraubt.

Der angelagerte Knochen ersetzt den abgebrochenen Pfannenanteil. Die mit dem Knochen versetzten Muskeln wirken darüber hinaus als Schlinge, die den Oberarmkopf sehr effektiv davon abhält wieder auszukugeln.

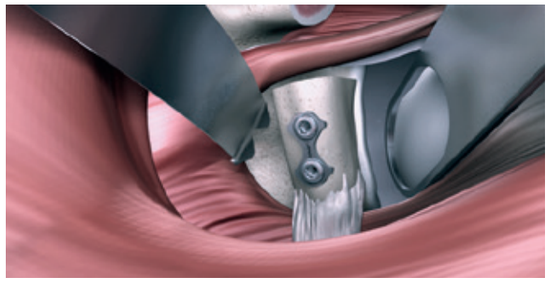

Knochentransfer nach Latarjet, (mit freundlicher Genehmigung von Arthrex©)

PZ: Wie sieht nach einer schulterstabilisierenden Operation die Nachbehandlung aus?

Dr. Thussbas: Die Nachbehandlung einer Stabilisierungsoperation muss gewährleisten, dass das fixierte Gewebe (je nach OP-Methode Kapsel/Gelenklippe oder Knochenblock) stabil einwachsen kann. Konkret bedeutet dies, dass für 6 Wochen keine Gewichtsbelastungen erlaubt sind und auch das Bewegungsausmaß, insbesondere die Außenrotation limitiert werden muss. Das Tragen einer Armschlinge ist für 2 Wochen Tag und Nacht und für weitere 4 Wochen nachts angesagt. Ab dem ersten Tag nach der Operation wird Physiotherapie zur Erhaltung der Schulterbeweglichkeit durchgeführt.

Nachbehandlung nach
SCHULTERSTABILISIERENDEN OPERATIONEN
Labrumreifixation, Kapselshift

OP-Tag

- Lagerung im Gilchrist-Verband
- Sanfte Kälteanwendung (Kältekompressen/Cryo-Cuff)

1.Tag

- Verbandswechsel/Redon-Zug
- Aktive Bewegungsübungen Finger-Ellenbogen-Handgelenk

Ab 3. Tag

- Gilchrist-Verband bis Abschluß Wundheilung Tag und Nacht, kann dann tagsüber weggelassen werden. Nachts für insgesamt 6 Wochen.
- Aussenrotation für 6 Wo. bis 0^0 limitiert!
- Abduktion in Skapulaebene assistiv-aktiv bis 60^0 bis 14. postoperativem Tag
- Innenrotation frei, Elevation bis 90^0

3.–6. Postoperative Woche

- Steigerung der Abduktion bis 90 Grad bis Abschluß 6. Woche
- Manuelle Therapie, Skapulastabilisierung, Humeruskopfzentrierung
- physikalische Maßnahmen (Eis/Wärme), Schulen der inter- und intramuskulären Koordination (z.B. PNF), Kaudalgleiten des Humeruskopfes, Weichteiltechniken, isometrische und dynamische Bewegungsübungen, Wassergymnastik unter Berücksichtigung der Bewegungsgrenzen

ab 7. Postoperativer Woche

- Physiotherapie: ambulant 3 x wöchentlich/ambulante Reha
- Kräftigung der Schultermuskulatur (z.B.MTT)
- Aktive Bewegungsübungen des Schultergelenkes **in allen Bewegungsrichtungen** auch
- über 90 ° Anteversion/Abduktion erlaubt
- Manuelle Therapie/Krankengymnastik
- Auch bei freier Beweglichkeit keine forcierte Belastung mit Überkopfbewegungen (z.B. Wurf- und Schlagbelastung, Kampfsportarten, Belastungen über 20 kg) bis 12. postoperative Woche. Brustschwimmen erlaubt, jedoch nicht kraulen.
- **Im Regelfall sollte die postop. Behandlung nach 3 Monaten abgeschlossen sein.**
- **Wettkampfsport mit Überkopfbelastung erst nach 6 Monaten und Rücksprache mit Operateur.**

DIE VERLETZUNG DES SCHULTERECKGELENKES

Direkte Stürze auf den seitlich angelegten Arm können zu einer Verletzung des Schultereckgelenkes mit seinem stabilisierenden Bandapparat führen. Es handelt sich um eine häufige Verletzung des Sportlers insbesondere bei Kontaktsportarten wie Eishockey, Fußball oder Mountainbiken.

Das Schultereckgelenk (Akromioklavikulargelenk) ist neben dem inneren Schlüsselbeingelenk (Sternoklavikulargelenk) die einzige knöcherne Verbindung über das Schlüsselbein mit dem Rumpf. Sonst stabilisiert sich das Schultergelenk wie bereits ausgeführt vorwiegend über Muskeln und Bänder.

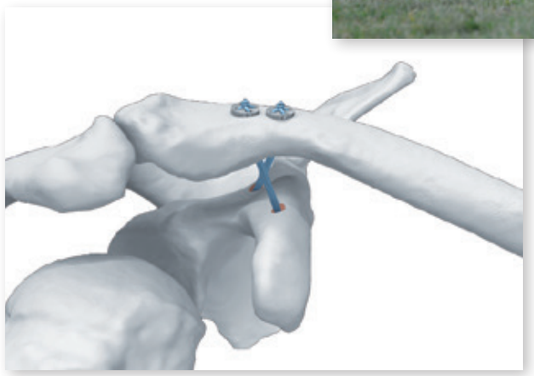

Mit freundlicher Genehmigung der Firma Arthrex

Das äußere Schlüsselbeinende ist mit dem Schulterdach über straffe Bänder verbunden. Je nach Schwere der Verletzung kann es nur zur Dehnung bis zum Zerreißen der Bänder kommen, die dann das Schlüsselbeinende höher treten lassen. Man spricht dann von einer Auskugelung oder Sprengung des Schultereckgelenkes.

Die Therapie ist abhängig vom Schweregrad der Verletzung. Leichtere Formen der Banddehnung oder teilweisen Bandzerreißung können ohne Operation behandelt werden. Vollständige Zerreißungen der Bänder mit Hochstand des äußeren Schlüsselbeinendes führen ohne Operation zu einer bleibenden Instabilität des Schultereckgelenkes und werden deshalb meist durch eine Operation behandelt.

Zahlreiche wissenschaftliche Studien haben gezeigt, dass die besten Ergebnisse durch eine frühzeitige Operation innerhalb der ersten 8-10 Tage nach dem Unfallereigniss erreicht werden. Operationen zu einem späteren Zeitpunkt erfordern meist einen bandplastischen Ersatz der verletzten Bänder, sind technisch schwieriger und zeigen bezüglich der Behebung der Instabilität etwas ungünstigere Ergebnisse.

Bei der Operation wird das Schlüsselbeinende wieder eingerichtet, die Bänder rekonstruiert und die Gelenkstellung mit einem Implantat fixiert. Es existieren zahlreiche verschiedene Methoden das Gelenk operativ zu stabilisieren. Diese wurden meist durch eine offene Operation durchgeführt und erforderten eine zweite Operation, um die Implantate nach Ausheilung der Bänder zu entfernen.

In den letzten Jahren haben sich zunehmend arthroskopische Techniken (Schlüssellochchirurgie) etabliert, die weichteilschonender sind und keine zweite Operation zur Entfernung der Implantate erfordern.

Wir führen seit einigen Jahren die Stabilisierung des Schultereckgelenkes arthroskopisch mit dem dog-bone-Implantat der Firma Arthrex™ durch.

SCHULTER TRAINING

die wichtigsten Bewegungs-Übungen nach Operationen
und zur Kräftigung der Schulter

I. AKTIVE BEWEGUNGSÜBUNGEN NACH OPERATIONEN

z.B. bei Schulterdacherweiterung, Kalkentfernung, Schleimbeutelentfernung und Schultersteife.

1 Armpendeln mit 0,5 kg Gewicht (z.B. Wasserflasche 0,5l)

Vorneigen und mit dem Arm und der Wasserflasche in der Hand kreiselnd pendeln.

2 Mit beiden Händen an der Wand nach oben wandern („Wallwalking“)

Hände schulterbreit an der Wand aufsetzen und mit beiden Händen in Richtung Decke krabbeln und wieder zurück.

3 Seilzug mit einem Handtuch an der Tür



An die Stirnseite der Tür stellen und das Handtuch mit den Armen wechselseitig über das Türblatt ziehen.

4 Dehnungsübungen für die Innendrehung der Schulter

Die Handtuchenden hinter dem Rücken in beide Hände nehmen und wechselseitig nach links und rechts und nach oben und unten ziehen.

5 Dehnungsübungen für die Aussendrehung der Schulter

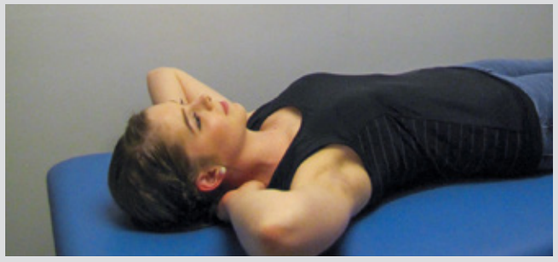

Auf den Rücken legen und die hinter dem Kopf verschränkten Arme nach außen auf die Unterlage ablegen.

II. ASSISTIERTE BZW. PASSIVE ÜBUNGEN NACH ROTATORENMANSCHETTENREKONSTRUKTION

1 Abspreizen der Schulter am Tisch

Den Arm aus dem Abduktionskissen nehmen und seitlich auf den Tisch legen und zur Seite schieben.

2 Vorschieben der Schulter am Tisch

Den Arm auf dem Tisch nach vorne und zurück schieben

3 Den Arm mit der gesunden Hand am Handgelenk anheben

Auf den Rücken legen und den am Körper angelegten Arm am Handgelenk mit dem gesunden Arm fassen und bis zur Schmerzgrenze anheben.

4 Schulterblätter nach hinten ziehen

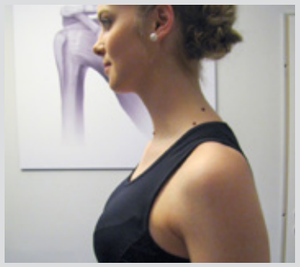

Im Stehen beide Schulterblätter über der Brustwirbel säule zusammen ziehen.

III. ÜBUNGEN ZUR AKTIVEN MUSKELKRÄFTIGUNG DES SCHULTERGÜRTELS

1 4-Füßlerstand

Hinknien und mit beiden Armen in leichter Beugestellung der Ellenbogen abstützen und mit der Brustwirbelsäule aufrichten.

2 Schwimmer-Übung

Auf den Bauch legen und beide Arme abheben und abwechselnd ohne Bodenkontakt nach vorne und hinten schieben.

3 Liegestützen an der Wand

Mit beiden Händen schulterbreit an der Wand abstützen und Liegestützen durchführen.

4 Rotatorenkräftigung mit Theraband

Theraband als Schlaufe an der Türklinke befestigen und bei angelegtem Ellenbogen das Theraband vom Körper wegziehen (Aussendrehung der Schulter) und zum Körper hin ziehen (Innendrehung der Schulter).

DIE ÄRZTE DER OUCC
auf einen Blick

DR. MATTHIAS BLASCHKE
Facharzt für Orthopädie
und Unfallchirurgie
Spezielle Orthopädische Chirurgie,
Chirotherapie
Traunstein · Trostberg

DR. MARKUS LORENZ
Facharzt für Orthopädie
und Unfallchirurgie
Sportmedizin, Chirotherapie, D-Arzt
Traunstein

DR. CHRISTOPH THUSSBAS
Facharzt für Orthopädie
und Unfallchirurgie
Spezielle Orthopädische Chirurgie,
Notfallmedizin
Traunstein

DR. HOLGER HUBER
Facharzt für Orthopädie
und Unfallchirurgie
D-Arzt, Chirotherapie, Sonografie
Traunstein · Trostberg

DR. MARCEL FILIPOVIC
Facharzt für Orthopädie
und Unfallchirurgie
Spezielle Unfallchirurgie,
Sportmedizin,
Chirotherapie, D-Arzt
Traunstein · Trostberg

DR. HANS-PETER SCHLÖGL
Facharzt für Orthopädie
Sportmedizin, Chirotherapie,
Physikalische Therapie,
Spez. Fußchirurgie, D-Arzt
Traunstein

DR. THOMAS BEER
Facharzt für Orthopädie
und Unfallchirurgie
Traunstein

DR. LUTZ KISTENMACHER
Facharzt für Orthopädie
und Unfallchirurgie
Sportmedizin, Chirotherapie,
Akupunktur
Berchtesgaden

DR. MATTHIAS GÖTZ
Facharzt für Orthopädie
und Unfallchirurgie
Manuelle Medizin / Chirotherapie
Notfallmedizin, Spezielle
Schmerztherapie, Physosomatische
Grundversorgung
Bad Reichenhall · Traunstein

DR. KARSTEN WOLFF
Facharzt für Neurochirurgie
Traunstein · Berchtesgaden

DR. THOMAS KANIG
Facharzt für Orthopädie
und Unfallchirurgie
Spezielle Orthopädische Chirurgie,
Chirotherapie, Physikalische Therapie
Berchtesgaden

DR. JÜRGEN WIBERG
Facharzt für Chirurgie, Orthopädie
Spezielle Unfallchirurgie,
Notfallmedizin, D-Arzt
Berchtesgaden · Bad Reichenhall

DR. FLORIAN FREIMOSER
Facharzt für Orthopädie
und Unfallchirurgie
Spezielle Unfallchirurgie, Notfallmedizin,
Expeditions- und Höhenmedizin
Berchtesgaden · Bad Reichenhall

DR. PETER KALTENHÄUSER
Facharzt für Orthopädie,
Unfallchirurgie und Chirurgie
Akupunktur, Chirotherapie,
Sportmedizin
Berchtesgaden

DR. JÖRG HÄGELE
Facharzt für Orthopädie
Sportmedizin, Chirotherapie,
Akupunktur
Radiologische Diagnostik für
Orthopäden, DVO Osteologe
Bad Reichenhall

THOMAS SCHRADER
Facharzt für Orthopädie
und Unfallchirurgie
Sportmedizin, Notfallmedizin
Berchtesgaden · Bad Reichenhall

OUCC

ORTHOPÄDIE &
UNFALLCHIRURGIE

CHIEMGAU . BERCHTESGADENER LAND